

OCT Probe for Cochlear Implant

Thibault CUBY

Travail de bachelor 2025

Microtechniques - Ingénierie biomédicale

Professeurs : Miguel LLERA et Yves SALVADE

Expert : Philipp AEBISCHER

Description

La chirurgie d'implant cochléaire vise à restaurer l'audition chez les patients atteints de surdité sévère. Cependant, l'insertion de l'électrode se fait sans retour visuel direct, ce qui augmente le risque de traumatiser les structures fragiles de la cochlée et de provoquer une perte d'audition résiduelle.

Un autre défi majeur réside dans la difficulté d'atteindre profondément la cochlée avec les sondes d'imagerie actuelles.

Ce projet explore l'intégration d'une sonde OCT miniaturisée, capable de fournir des images en temps réel durant l'implantation.

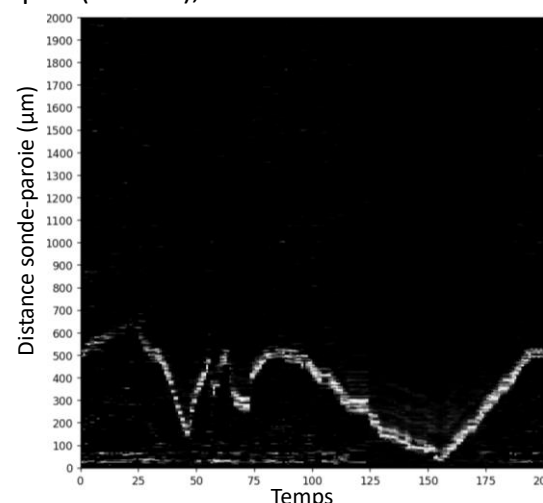
L'objectif était de concevoir, fabriquer et tester plusieurs sondes (frontale et radiale) dans des modèles cochléaires imprimés en 3D, afin d'évaluer leur faisabilité et leur potentiel pour un futur guidage chirurgical.

Déroulement

- Étude du principe OCT et choix des architectures (Spectral Domain-OCT et Swept Source-OCT)
- Conception optique et simulations des sondes (frontale $\varnothing 125 \mu\text{m}$, $\varnothing 80 \mu\text{m}$, radiale)
- Fabrication par clivage, fusion et assemblage de fibres optiques
- Développement d'une chaîne d'acquisition et traitement du signal en Python (transformée de Fourier, filtrage, reconstruction d'images)
- Tests expérimentaux dans des modèles cochléaires imprimés en 3D, en air et en eau, avec comparaison des performances

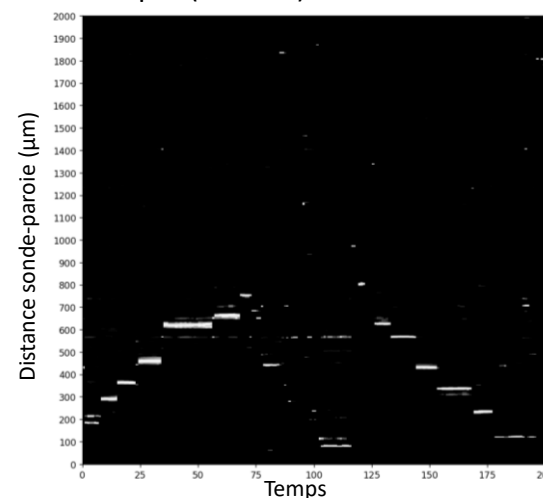
Résultats

Les images présentent une résolution comprise entre 18 et $100 \mu\text{m}$. La sonde frontale $\varnothing 125 \mu\text{m}$ détecte la paroi cochléaire à 2 mm (SD-OCT) et $700 \mu\text{m}$ (SS-OCT), avec une insertion d'environ 20 mm .



Évolution de la distance entre la sonde frontale $\varnothing 125 \mu\text{m}$ et la paroi de la cochlée (SS-OCT)

La sonde $\varnothing 80 \mu\text{m}$ atteint 25 mm dans la cochlée, avec une détection du mur à $900 \mu\text{m}$ (SD-OCT).



Évolution de la distance entre la sonde frontale $\varnothing 80 \mu\text{m}$ et la paroi de la cochlée (SD-OCT)

La sonde radiale a donné un signal trop faible pour produire une image exploitable. Ces résultats démontrent la faisabilité d'intégrer l'OCT dans un implant cochléaire.

Discussion : conclusions et perspectives

Le projet montre que l'OCT peut fournir un suivi en profondeur durant l'implantation, ouvrant la voie à une chirurgie plus sûre et à une meilleure préservation auditive. Les sondes frontales sont les plus prometteuses, l' $\varnothing 80 \mu\text{m}$ offrant un compromis entre profondeur d'insertion et qualité d'image. Les prochaines étapes incluent l'optimisation du couplage optique, l'amélioration du traitement du signal ainsi que la réalisation de tests *ex vivo* pour évaluer le potentiel en conditions plus proches de la réalité chirurgicale.